

000 РУС-ЭКСП

Отчет сосудов

Имя пациента:

Возраст:0

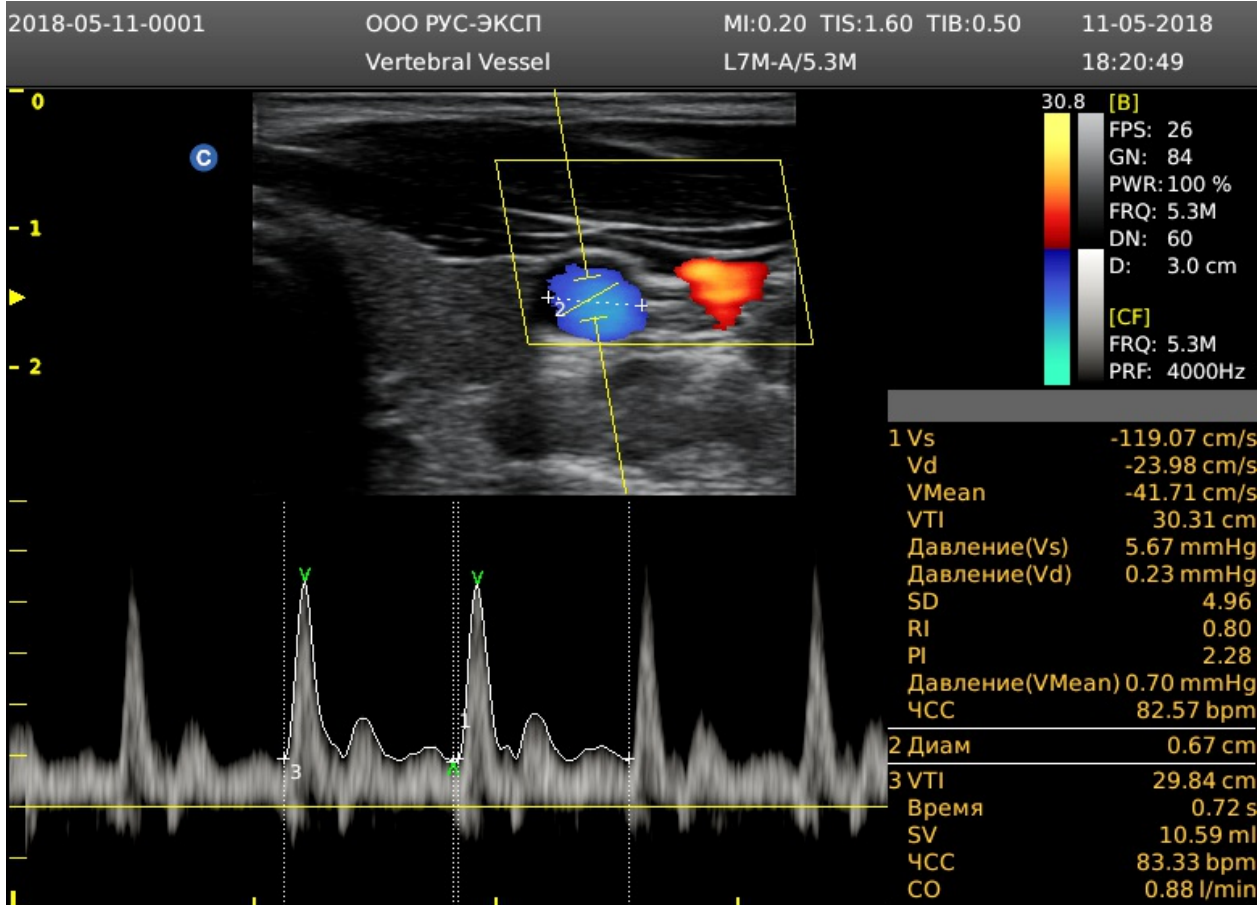
Пол:

Пациент ID:2018-05-11-0001

Диагностич.

Prox CCA(Л) Vs	-71.38 см/с Avg	Prox CCA(Л) SD	6.58
Prox CCA(Л) Давление(Vs)	2.04 mmHg	Prox CCA(Л) HR	85.47 увм
Prox CCA(Л) Vd	-10.85 см/с Avg	Диам	0.67 см Avg
Prox CCA(Л) Давление(Vd)	0.05 mmHg	VTI	29.84 см Avg
Prox CCA(Л) VMean	-22.59 см/с Avg	Время	0.72 с Avg
Prox CCA(Л) Давление(VMean)	0.20 mmHg	SV	10.59 мл
Prox CCA(Л) VTI	15.86 см Avg	ЧСС	83.33 увм
Prox CCA(Л) RI	0.85	CO	0.88 л/мин
Prox CCA(Л) PI	2.68		

Ультразвуковое изображ.:



Описание

Советы

Подпись врача (или печатать)

Дата

ЭТОТ ОТЧЕТ ИСПОЛЬЗУЮ ТОЛЬКО ДЛЯ КЛИНИЧ. СПРАВКИ, НЕ ДЛЯ ДОКАЗАТЕЛЬСТВА.